

© Коллектив авторов, 2018

Д.Л. ОВОДЕНКО¹, Г.Н. ХАБАС¹, А.С. МАКАРОВА¹, П.Л. ШЕШКО¹,
М.В. САННИКОВА¹, М.С. ПИРОГОВА¹, Ю.С. ГОЛИЦЫНА¹,
Ш.Я. МАМЕДОВ¹, В.Ю. ГРИГОРЬЕВ², Л.А. АШРАФЯН^{1,3}

ЛАПАРОСКОПИЧЕСКАЯ РАДИКАЛЬНАЯ ГИСТЕРЭКТОМИЯ ПРИ РАКЕ ШЕЙКИ МАТКИ СТАДИЙ IA2—IIB

¹ФГБУ Научный центр акушерства, гинекологии и перинатологии им. академика В.И. Кулакова
Минздрава России, Москва

²ГБОУ ВПО Первый московский государственный медицинский университет им. И.М. Сеченова Минздрава России

³ФГБУ Российский научный центр рентгенодиагностики Минздрава России, Москва

Цель исследования. Оценить непосредственные результаты лапароскопической радикальной гистерэктомии при раке шейки матки стадий Ib2 – Iib (после неоадъювантной химиотерапии) и при начальных стадиях заболевания.

Материал и методы. Представлены результаты лечения 59 больных раком шейки матки, которым проведена лапароскопическая радикальная гистерэктомия Piver III: 33 пациентки с начальными стадиями (Ia2, Ib1, IIa1) и 26 больных с местно распространенными формами заболевания (Ib2, IIa2, Iib) после неоадъювантной химиотерапии.

Результаты. Гистопатологические показатели радикальности операции (количество лимфоузлов, уровень удаления параметриев и влагалищной «манжеты») не отличались при начальных и местно распространенных стадиях рака шейки матки.

Заключение. Лапароскопическая радикальная гистерэктомия после неоадъювантной химиотерапии при раке шейки матки стадий Ib2–Iib является эффективным методом хирургического лечения пациенток.

Ключевые слова: рак шейки матки, лапароскопия, неоадъювантная химиотерапия.

Авторы заявляют об отсутствии возможных конфликтов интересов.

Для цитирования: Оводенко Д.Л., Хабас Г.Н., Макарова А.С., Шешко П.Л., Санникова М.В., Пирогова М.С., Голицына Ю.С., Мамедов Ш.Я., Григорьев В.Ю., Ашрафян Л.А. Лапароскопическая радикальная гистерэктомия при раке шейки матки стадий Ia2–Iib. Акушерство и гинекология. 2018; 4: 104–7. <https://dx.doi.org/10.18565/aig.2018.4.101-107>

D.L. OVODENKO¹, G.N. KHABAS¹, A.S. MAKAROVA¹, P.L. SHESHKO¹,
M.V. SANNIKOVA¹, M.S. PIROGOVA¹, Yu.S. GOLITSYNA¹,
Sh.Ya. MAMEDOV¹, V.Yu. GRIGORYEV², L.A. ASHRAFYAN^{1,3}

LAPAROSCOPIC RADICAL HYSTERECTOMY FOR STAGES IA2 AND IB CERVICAL CANCER

¹Research Center of Obstetrics, Gynecology, and Perinatology, Ministry of Health of Russia,
Moscow 117997, Ac. Oparina str. 4, Russia

²I.M. Sechenov First Moscow State Medical University, Ministry of Health of Russia

³Russian Research Center for Roentgenology and Radiology, Ministry of Health of Russia,
Moscow 117485, Profsoyuznaya str. 86, Russia

Objective. To assess the immediate results of laparoscopic radical hysterectomy for Stages IB2 and IIB cervical cancer (after neoadjuvant chemotherapy) and for the early stages of the disease.

Material and methods. The paper presents the results of treating 59 patients with cervical cancer who have undergone Piver type III laparoscopic radical hysterectomy, including 33 patients with early stages (IA2, IB1, IIA1) of the disease and 26 patients with its locally advanced forms (IB2, IIA2, IIB) after neoadjuvant chemotherapy.

Results. The histopathological parameters of radical surgery (the number of lymph nodes, the level of removal of the parametrium and a vaginal cuff) did not differ at the early and locally advanced stages of cervical cancer.

Conclusion. Laparoscopic radical hysterectomy after neoadjuvant chemotherapy for Stages IB2–IIB cervical cancer is an effective method for the surgical treatment of patients.

Keywords: cervical cancer, laparoscopy, neoadjuvant chemotherapy.

Authors declare lack of the possible conflicts of interests.

For citations: Ovodenko D.L., Khabas G.N., Makarova A.S., Sheshko P.L., Sannikova M.V., Pirogova M.S., Golitsyna Yu.S., Mamedov Sh.Ya., Grigoryev V.Yu., Ashrafyan L.A. Laparoscopic radical hysterectomy for Stages IA2 and IB cervical cancer. *Akusherstvo i Ginekologiya/Obstetrics and Gynecology*. 2018; (4): 101-7. (in Russian) <https://dx.doi.org/10.18565/aig.2018.4.101-107>

Рак шейки матки занимает шестое место в структуре онкологической заболеваемости женщин, являясь важной медицинской и социальной проблемой практически во всех странах. В последние годы прослеживается неблагоприятная тенденция к повышению числа пациенток в возрастной группе до 40 лет, а также к увеличению среди них количества больных с местно распространенными формами заболевания (стадиями Ib2 – IIIb, FIGO 2009) [1, 2].

Данной группе больных проводится, в основном, химиолучевая терапия, результаты которой являются не вполне удовлетворительными, количество рецидивов увеличивается пропорционально стадии заболевания, достигая, по данным различных авторов, 54–91% [3–9].

Актуальность проблемы местно распространенного рака шейки матки делает обоснованным поиск новых подходов к комплексной терапии при данном заболевании. В последние несколько десятилетий проведен ряд исследований, изучающих эффективность неoadъювантной химиотерапии и радикальной гистерэктомии у таких пациенток [10–12]. Авторы указывают, что подобная схема позволяет улучшить результаты 5-летней общей и безрецидивной выживаемости. Кроме того, включение хирургического этапа в программу комплексного лечения дает возможность провести хирургическое стадирование опухолевого процесса, а также выполнить сохранение и транспозицию яичников у женщин репродуктивного возраста.

На сегодняшний день стандартом хирургического лечения при раке шейки матки является операция расширенная экстирпация матки по методу Вертгейма. С момента описания техники радикальной гистерэктомии Э. Вертгеймом в 1912 г. основные принципы выполнения операции претерпели лишь незначительные изменения. Целью данного вида хирургического вмешательства является полное удаление опухоли, а также соединительнотканых и клетчаточных структур малого таза в пределах здоровых тканей [13]. Для достаточно радикального оперирования при этом рекомендуется выполнять продольный разрез брюшной стенки, который должен быть достаточно велик – от лона и на 2 поперечных пальца выше пупка [14].

Доминирующей тенденцией в современной хирургии является внедрение лапароскопических операций во все отрасли, в том числе онкогинекологию. Более чем за два десятилетия после выполнения первых эндовидеохирургических операций при раке шейки матки в мире накоплен значительный опыт, позволяющий считать лапароскопическую радикальную гистерэктомию при начальных

формах заболевания «золотым стандартом» лечения пациенток. Показано, что гистопатологические результаты, а также показатели 5-летней выживаемости пациенток при этом не уступают таковым при использовании традиционного лапаротомного доступа [15–18]. Исследования результатов лапароскопической радикальной гистерэктомии при местно распространенном раке шейки матки после химиотерапии в литературе представлены в виде немногочисленных публикаций. Авторы указывают, что вмешательства, выполненные с использованием эндовидеохирургической техники, по патологическим показателям радикальности не уступают операциям, произведенным в условиях лапаротомии [19].

Цель исследования: оценить непосредственные результаты лапароскопической радикальной гистерэктомии при раке шейки матки стадий Ib2 – IIb (после неoadъювантной химиотерапии) и при начальных стадиях заболевания.

Материал и методы исследования

Данная работа представляет собой пилотное исследование случай-контроль, в которое включены 59 больных раком шейки матки, которым была выполнена лапароскопическая радикальная гистерэктомия в отделении инновационной онкологии и гинекологии ФГБУ НЦАГиП им. академика В.И. Кулакова Минздрава России за период с 2013 по 2016 гг.

По данным гистологического исследования во всех случаях был верифицирован инвазивный плоскоклеточный рак. Исследованные пациентки были разделены на 2 группы: основную – 26 больных местно распространенным раком шейки матки стадий Ib2, IIa2, IIb, и контрольную – 33 больных со стадиями заболевания Ia2, Ib1, IIa1.

Пациенткам контрольной группы хирургическое вмешательство производили на первом этапе лечения, больным основной группы после проведения 1 курса неoadъювантной химиотерапии по схеме паклитаксел 175 мг/м² и карбоплатин АУС 6. Эффективность лекарственного лечения оценивали в соответствии с критериями RECIST 1.1 с использованием клинических методов, ультразвукового и магнитно-резонансного исследования. Операцию выполняли при достаточном уменьшении размеров опухоли, параметральных инфильтратов, а также отсутствии прогрессирования заболевания на фоне химиотерапии.

Возраст больных основной группы варьировал от 28 до 58 лет, в среднем составляя 38,6±7,5 года,

в группе контроля – от 26 до 59 лет, в среднем – 41,1±8,3 года.

Распределение исследованных пациенток по стадиям показано в табл. 1 (классификация FIGO 2009).

Хирургическое вмешательство во всех случаях проводили в объеме лапароскопической радикальной экстирпации матки Piver III (C2 по классификации Querleu-Morrow (таблица 2) [20, 21]. В контрольной группе у больных раком шейки матки стадий Ia2 и Ib1 (при размере опухоли менее 2 см) производили радикальную нервосберегающую гистерэктомию (C1 [20]).

Операцию выполняли под эндотрахеальным наркозом в положении Тренделенбурга. Использовали оборудование фирмы Karl Storz: 30-градусную 10-мм оптику устанавливали в обла-

сти пупка, 3 троакара 5 мм – в подвздошных областях и над лобком. Использовали маточный манипулятор CLERMONT-FERRAND.

Первым этапом проводили тазовую лимфаденэктомию по стандартной методике в пространствах между пупочной артерией и костно-мышечными стенками таза от уровня на 2 см выше бифуркации общей подвздошной артерии.

Затем, после широкого раскрытия паравезикальных и параректальных пространств и выделения мочеточника пересекали передней, латеральной и задней параметрии у стенок таза. Препарат отсекали с захватом верхней 1/3 влагалищной трубки. При выполнении нервосберегающей радикальной гистерэктомии (тип C1 по классификации Querleu-Morrow [20]) пересечение кардинальных и крестцово-маточных связок производили с сохранением ветвей гипогастрального нерва, анастомозирующе-го с тазовым нервным сплетением [22, 23].

У пациенток репродуктивного периода производили сохранение и транспозицию яичников на сосудистой ножке, фиксируя их к париетальной брюшине латеральных каналов несколько ниже уровня нижних полюсов почек.

После получения патоморфологического описания операционного материала среди обследованных больных выявляли группы риска по развитию прогрессирования заболевания с использованием рекомендаций RUSSCO [24]. Пациенткам, входящим в группы высокого и промежуточного риска, проводили адъювантную химиолучевую терапию. Последняя потребовалась 22 (84,6%) пациенткам

Таблица 1. Распределение по стадиям пролеченных больных раком шейки матки

Группы	Стадия	N	%
Основная	Ib2	10	38,5
	Ila2	3	11,5
	Ilb	13	50,0
	Всего	26	
Контрольная	Ia2	11	33,3
	Ib1	21	63,6
	Ila1	1	3,1
	Всего	33	

Таблица 2. Классификации гистерэктомий

Классификация Piver M.S. с соавт., 1974 г. [21]		Классификация Querleu D. с соавт, 2008 г. [20]	
I	экстрафасциальная экстирпация матки	A	экстрафасциальная экстирпация матки, идентификация и пальпация мочеточников проводится без диссекции мочеточникового канала, маточные артерии и кардинальные и крестцово-маточные связки пересекаются в непосредственной близости от матки, отсечение препарата проводится на уровне влагалищных сводов
II	модифицированная радикальная экстирпация матки, включающая удаление медиальной половины кардинальных и крестцово-маточных связок до уровня их пересечения с мочеточниками	B1	выделение и смещение мочеточников к стенкам таза, частичное иссечение крестцово-маточных и пузырно-маточных связок, отсечение парацервикальных тканей на уровне тоннеля мочеточника, удаление не менее 10 мм влагалищной трубки, без удаления латеральных парацервикальных лимфатических узлов (границей между латеральными парацервикальными и париетальными лимфатическими узлами является obturatorный нерв)
		B2	удаляются латеральные парацервикальные лимфатические узлы
III	расширенная экстирпация матки с удалением больших частей кардинальных, крестцово-маточных связок (на уровне внутренних подвздошных сосудов), верхней трети влагалища и лимфатических узлов таза	C1	полностью мобилизуются мочеточники, пересечение крестцово-маточных связок производится на уровне крестца, пузырно-маточных – на уровне мочевого пузыря. Также необходимо произвести полное иссечение парацервикальных тканей, матка отсекается с захватом 15–20 мм влагалищной трубки. При этом пересечение связочного аппарата производится с сохранением ветвей гипогастрального нерва
		C2	связки матки пересекаются без сохранения, т.е. ниже гипогастрального нерва
IV	удаляются периуретральные ткани, начиная от уровня внутренних подвздошных сосудов, три четверти влагалища	D1	полное иссечение парацервикальных тканей до костно-мышечных стенок таза с приобщением к препарату основных стволов гипогастральных сосудов, обнажая корешки седалищных нервов
		D2	иссечение мышц таза и подлежащей фасции
V	частичная экзентерация, предусматривает удаление дистальных отделов мочеточников и мочевого пузыря, выполняется при прорастании опухоли в мочевой пузырь		

из группы местно распространенного рака шейки матки и 8 (28,6%) больным с начальными стадиями заболевания.

В данном исследовании мы проанализировали непосредственные результаты лапароскопических радикальных гистерэктомий у пациенток с местно распространенными формами рака шейки матки после неoadьювантной химиотерапии, а также начальными стадиями заболевания. Сравнивали гистопатологические показатели радикальности, а также основные характеристики хирургических вмешательств.

Результаты и обсуждение

Нами произведено 59 лапароскопических радикальных гистерэктомий у пациенток со злокачественными опухолями шейки матки стадий Ia2–Ib. Интраоперационных осложнений у прооперированных пациенток отмечено не было.

Сравнительная характеристика и гистопатологические результаты операций, произведенных у паци-

енток с начальным, а также с местно распространенным раком шейки матки, представлена в табл. 3.

Длительность стационарного лечения составляла от 6 до 14 койко-дней, не отличаясь достоверно в обеих исследованных группах больных ($p=0,332315$).

При изучении патогистологических показателей радикальности операций выявлено следующее. Во всех случаях препарат был отсечен в пределах здоровых тканей (R0). Число удаленных тазовых лимфатических узлов составляло от 9 до 14 с каждой стороны, без статистически достоверной разницы между исследованными группами больных. Количество пациенток с метастазами в регионарных лимфатических узлах составило 7,1 и 30,8% среди больных контрольной и основной групп соответственно. Средний показатель длины удаленных параметриев, а также влагалищной «манжеты» практически не различался в исследованных группах пациенток (рисунок).

Изучение технических особенностей выполнения лапароскопической радикальной гистерэктомии

Рисунок. Вид макропрепарата после радикальной гистерэктомии Piver III

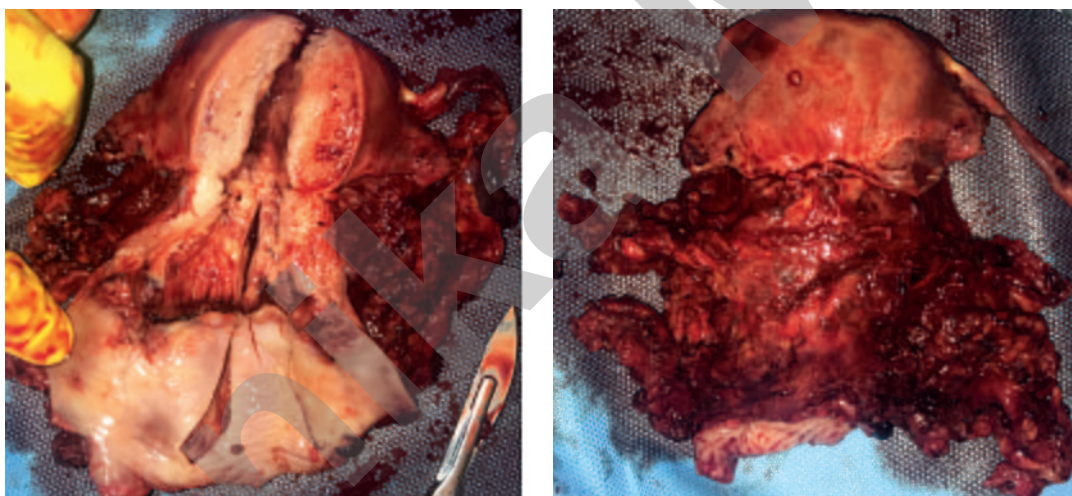


Таблица 3. Результаты лапароскопических радикальных гистерэктомий у пациенток с начальными и местно распространенными формами рака шейки матки

Параметры	Основная группа (n=26)	Контрольная группа (n=33)	P
Койко-день	7,6±2,2	6,7±1,3	0,332315
Кровопотеря, мл	228,9±60,3	201,9±44,1	0,108543
Границы резекции R0, %	100%	100%	
Количество тазовых лимфоузлов	18,2±1,5	18,3±1,5	0,769542
Метастазы в тазовых лимфоузлах	8 (30,8%)	2 (6,1%)	
Длина параметриев, см	4,0±0,9	4,1±0,9	0,910406
Длина влагалищной «манжеты», см	3,8±0,7	3,8±0,8	0,842195
Длительность операции, мин	284,0±29,3	266,8±29,4	0,041938
Катетеризация мочевого пузыря, дней	14,5±2,9	2,6±2,9	0,000001
Количество пациенток, которым проведена лучевая терапия, n (%)	22 (84,6%)	8 (24,2%)	
Рецидивы	2 (7,6%)	0	

показало некоторые различия среди исследованных пациенток. Продолжительность операции у больных местно распространенным раком шейки матки составляла $284,0 \pm 29,3$ мин, что оказалось выше, чем показатель пациенток группы контроля ($266,8 \pm 29,4$ мин., $p=0,041938$). Вероятно, это связано с тем, что у большинства пациенток основной группы в области пузырно-влагалищных связок и юкставезикальных отделов мочеточников отмечался воспалительный процесс с исходом в фибрирование тканей, что приводило к техническим трудностям при выделении передних отделов параметриев. Подобные изменения связаны, вероятно, с параканкротными воспалительными реакциями, а также местным воздействием противоопухолевых лекарственных препаратов. Это приводило к увеличению продолжительности хирургического вмешательства у пациенток с местно распространенным раком шейки матки после неoadъювантной химиотерапии.

Объем кровопотери оказался несколько выше у больных основной группы, разница была статистически недостоверной. Атония мочевого пузыря в послеоперационном периоде отмечалась у всех больных основной группы и у 10 пациенток контрольной группы (38,5%). Катетеризация мочевого пузыря требовалась от 3 до 28 дней, в среднем в основной группе – $14,5 \pm 2,9$ дня, в группе контроля – $2,6 \pm 2,9$ дня, лечение проводилось консервативным способом, функция мочевого пузыря восстанавливалась полностью во всех случаях. Достоверные ($p=0,000001$) различия в данном показателе, вероятно, обусловлены тем, что у части пациенток группы контроля была выполнена нервосберегающая радикальная гистерэктомия (С1), а в основной группе производили гистерэктомию С2 с пересечением ветвей гипогастрального нерва.

При выявлении среди оперированных пациенток групп высокого и промежуточного риска по прогрессированию заболевания в соответствии с рекомендациями RUSSCO [24] назначали адъювантную химиолучевую терапию. В основной группе последняя потребовалась 22 (84,6%) пациенткам, в группе контроля – 8 (28,6%).

Из поздних послеоперационных осложнений следует отметить несостоятельность культи влагалища с эвентерацией петель кишечника, потребовавшей ушивания культи влагалища в сроке 3 месяцев после операции (3,8% – 1 пациентка). У двух пациенток (7,6%) отмечены лимфоциты малого таза в сроке от 1 до 3 месяцев после операции, им проведено пункционное опорожнение лимфокист под контролем ультразвукового исследования. Урогенитальных свищей, в том числе после адъювантной лучевой терапии, мы не наблюдали.

Медиана наблюдения составила 15,9 месяцев, максимальный срок – 36 месяцев. В контрольной группе пациенток рецидивов заболевания не отмечено, у 2 пациенток основной группы (7,6%) выявлены рецидивы заболевания, в 1 случае – местно регионарный рецидив в культе влагалища, в 1 – отдаленные метастазы в парааортальных лимфатических узлах.

Заключение

В данном исследовании проведена оценка гистопатологических результатов, а также основных характеристик лапароскопической радикальной гистерэктомии у больных местно распространенным раком шейки матки после неoadъювантной химиотерапии в сравнении с аналогичными показателями у пациенток с локализованными формами заболевания.

Выявлено, что объем кровопотери, средний койко-день не отличался в указанных группах пациенток. Отмечена сравнительно большая продолжительность операции у больных местно распространенным раком шейки матки после неoadъювантной химиотерапии, что связано, вероятно, с замещением пришеечных инфильтратов фиброзной тканью, затрудняющей диссекцию клетчаточных пространств таза.

Гистологические показатели радикальности хирургических вмешательств (количество лимфоузлов, уровень удаления связочного аппарата, длина влагалищной «манжеты») не отличались при эндохирургических операциях в обеих группах исследованных пациенток. Во всех случаях достигнуты свободные от опухолевых клеток границы резекции (R0).

Небольшое количество пациенток в данном исследовании, короткий период наблюдения не позволяют говорить о сравнении исходов онкологических процессов и оценке долгосрочных результатов лечения. Полученные данные, в дополнение к проведенным исследованиям, подтверждают возможность позиционирования малоинвазивной хирургии как одного из перспективных методов, которые могут применяться в комплексном лечении больных раком шейки матки стадий Ib2–Ib3 после неoadъювантной химиотерапии.

Выводы

1. Лапароскопическая радикальная гистерэктомия после неoadъювантной химиотерапии при раке шейки матки стадий Ib2 – Ib3 является воспроизводимым, эффективным методом хирургического лечения при достаточной эффективности лекарственной терапии.

2. Гистологические показатели радикальности лапароскопических операций у больных раком шейки матки стадий Ib2 – Ib3 после неoadъювантной химиотерапии не уступают таковым при локализованных формах заболевания.

Литература/References

1. Ашрафян Л.А., Антонова И.Б., Басова О.И., Ивашина С.В., Люстик А.В., Антошечкина М.А. Возможные пути реорганизации первичной медико-санитарной помощи в гинекологии в аспекте эффективной ранней диагностики рака репродуктивных органов. Опухоли женской репродуктивной системы. 2008; 4: 57-63. [Ashrafyan L.A., Antonova I.B., Basova O.I., Ivashina S.V., Lustik A.V., Antoshechkina M.A. Possible ways of reorganizing primary health care in gynecology in terms of effective early detection of cancer

- of the reproductive organs. *Opuholi zhenskoj reproduktivnoy sistemyi*. 2008; 4: 57-63. (in Russian)]
2. *Ferlay J., Shin H.R., Bray F., Forman D., Mathers C., Parkin D.M.* Estimates of worldwide burden of cancer in 2008: GLOBOCAN 2008. *Int. J. Cancer*. 2010; 127(12): 2893-917.
 3. *Винокуров В.Л.* Рак шейки матки, тела матки и яичников: итоги и перспективы исследований в ЦНИРРИ МИНЗДРАВА РФ. *Вопросы онкологии*. 2003; 49(5): 656-62. [Vinokurov V.L. Cancer of the cervix, the body of the uterus and ovaries: results and prospects for research in the Central Research Institute of the Ministry of Health of the Russian Federation. *Voprosy onkologii*. 2003; 49 (5): 656-62. (in Russian)]
 4. *Кравец О.А., Марына Л.А., Чехонадский В.Н., Русанов А.О.* Лучевая терапия местнораспространенного рака шейки матки. В кн.: Цыб А.Ф., Бойко А.В., Крикунова Л.И., ред. Роль лучевой терапии в гинекологической онкологии. Материалы научно-практической конференции. Обнинск, 2-3 апреля 2002 г. Обнинск: МРНЦ РАМН; 2002. [Kravets O.A., Maryina L.A., Chekhonadsky V.N., Rusanov A.O. Radiation therapy of locally advanced cervical cancer. In: Tsyb A.F., Boyko A.V., Krikunova L.I., ed. The role of radiation therapy in gynecological oncology. Materials of the scientific-practical conference. Obninsk, 2-3 April 2002. Obninsk: MRSC of the Russian Academy of Medical Sciences; 2002. (in Russian)]
 5. *Крикунова Л.И.* Лучевая терапия рака шейки матки. Практическая онкология. 2002; 3(3): 194-9. [Krikunova L.I. Radiation therapy of cervical cancer. *Prakticheskaya onkologiya*. 2002; 3 (3): 194-9. (in Russian)]
 6. *Костромина К.Н.* Современная стратегия лучевого лечения больных раком шейки матки. В кн.: Цыб А.Ф., Бойко А.В., Крикунова Л.И., ред. Роль лучевой терапии в гинекологической онкологии. Материалы научно-практической конференции. 2-3 апреля Обнинск, 2002 г. Обнинск: МРНЦ РАМН; 2002: 107-9. [Kostromina K.N. Modern strategy of radiation treatment of patients with cervical cancer. In: Tsyb A.F., Boyko A.V., Krikunova L.I., ed. The role of radiotherapy in gynecological oncology. Materials of the scientific and practical conference. 2-3 April Obninsk, 2002. Obninsk: The Russian Academy of Medical Sciences; 2002: 107-9. (in Russian)]
 7. *Горбунова В.В.* Оптимизация сочетанной лучевой терапии местнораспространенного рака шейки матки и рецидивов рака яичников с химиотерапией в терапевтическом режиме: дисс. ... д-ра мед. наук. М.; 2002. [Gorbulnova V.V. Optimization of combined radiotherapy for locally advanced cervical cancer and recurrence of ovarian cancer with chemotherapy in the therapeutic regimen: diss. ... Dr. med. sciences. Moscow; 2002. (in Russian)]
 8. *Кандакова Е.Ю.* Сочетанная лучевая терапия местнораспространенного рака шейки матки у больных репродуктивного возраста в условиях индукционной полихимиотерапии: автореф. дисс. ... канд. мед. наук. М.; 2001. [Kandakova E.Yu. Combined radiation therapy of locally advanced cervical cancer in patients of reproductive age under induction polychemotherapy: author's abstract. diss. ... cand. med. sciences. Moscow; 2001. (in Russian)]
 9. *Limbergen V.* Научно-обоснованные рекомендации по проведению лучевой терапии при раке шейки матки. В кн.: Материалы Европейской школы онкологии. Семинар на Красной площади "Современные аспекты онкогинекологии". М.; 2009: 11-27.
 10. *Benedetti-Panici P., Greggi S., Colombo A., Amoroso M., Smaniotto D., Giannarelli D.* et al. Neoadjuvant chemotherapy and radical surgery versus exclusive radiotherapy in locally advanced squamous cell cervix cancer: results from Italian multicenter randomized study. *Clin. Oncol.* 2002; 20(1): 179-88.
 11. *Чуруксаева О.Н., Коломиец Л.А.* Роль химиотерапии в лечении местнораспространенных форм рака шейки матки. *Сибирский онкологический журнал*. 2006; 1: 61-4. [Churuksaeva O.N., Kolomiets L.A. The role of chemotherapy in the treatment of locally advanced forms of cervical cancer. *Siberian oncology journal*. 2006; 1: 61-4. (in Russian)]
 12. *Moore D.H.* Neoadjuvant chemotherapy for cervical cancer. *Expert Opin. Pharmacother.* 2003; 4(6): 859-67.
 13. *Унгар Л., Нечушкина В.М.* Почему нужно выполнять расширенные операции при раке шейки матки? *Сибирский онкологический журнал*. 2013; 3: 5-13. [Ungar L., Nechushkina V.M. Why do you need to perform advanced operations for cervical cancer? *Siberian oncology journal*. 2013; 3: 5-13. (in Russian)]
 14. *Бохман Я.В.* Руководство по онкогинекологии. СПб.: Фолиант; 2002. [Bohman Ya.V. Guide to oncogynecology. St. Petersburg: Foliant; 2002. (in Russian)]
 15. *Spirtos N.M., Schlaerth J.B., Kimball R.E., Leiphart V.M., Ballon S.C.* Laparoscopic radical hysterectomy (type III) with aortic and pelvic lymphadenectomy. *Am. J. Obstet. Gynecol.* 1996; 174(6): 1763-7; discussion 1767-8.
 16. *Nezhat C.R., Burrell M.O., Nezhat F.R., Benigno B.B., Welander C.E.* Laparoscopic radical hysterectomy with paraaortic and pelvic node dissection. *Am. J. Obstet. Gynecol.* 1992; 166(3): 864-5.
 17. *Salicru S., Gil-Moreno A., Montero A., Roure M., Perez-Benavente A., Xercavins J.* Laparoscopic radical hysterectomy with pelvic lymphadenectomy in early invasive cervical cancer. *J. Minim. Invasive Gynecol.* 2011; 18(5): 555-68.
 18. *Hong J.H., Choi J.S., Lee J.H., Eom J.M., Ko J.H., Bae J.W., Park S.H.* Can laparoscopic radical hysterectomy be a standard surgical modality in stage IA2-IIA cervical cancer? *Gynecol. Oncol.* 2012; 127(1): 102-6.
 19. *Corrado G., Cutillo G., Saltari M., Mancini E., Sindico S., Vici P.* et al. Surgical and oncological outcome of robotic surgery compared with laparoscopic and abdominal surgery in the management of locally advanced cervical cancer after neoadjuvant chemotherapy. *Int. J. Gynecol. Cancer*. 2016; 26(3): 539-46.
 20. *Querleu D., Morrow C.P.* Classification of radical hysterectomy. *Gynecol. Oncol.* 2009; 115(2): 314-5; author reply 315-6.
 21. *Piver M.S., Rutledge F., Smith J.P.* Five classes of extended hysterectomy for women with cervical cancer. *Obstet. Gynecol.* 1974; 44(2): 265-72.
 22. *Possover M., Stober S., Plaul K., Schneider A.* Identification and preservation of the motoric innervation of the bladder in radical hysterectomy type III. *Gynecol. Oncol.* 2000; 79(2): 154-7.
 23. *Puntambekar S.P., Palep R.J., Puntambekar S.S., Wagh G.N., Patil A.M., Rayate N.V., Agarwal G.A.* Laparoscopic total radical hysterectomy by the Pune technique: our experience of 248 cases. *J. Minim. Invasive Gynecol.* 2007; 14(6): 682-9.
 24. *Кравец О.А., Кузнецов В.В., Морхов К.Ю., Нечушкина В.М., Хохлова С.В.* Клинические рекомендации по диагностике и лечению рака шейки матки. М.: Ассоциация онкологов России; 2014. [Kravets O.A., Kuznetsov V.V., Morkhov K.Yu., Nechushkina V.M., Khokhlova S.V. Clinical recommendations for the diagnosis and treatment of cervical cancer. Moscow: Association of Russian Oncologists; 2014. (in Russian)]

Поступила 09.06.2017

Принята в печать 23.06.2017

Received 09.06.2017

Accepted 23.06.2017

Сведения об авторах:

Дмитрий Леонидович Оводенко, к.м.н., зав. отделением по клинической работе, врач онколог отделения инновационной онкологии и гинекологии ФГБУ НЦАГиП им. академика В.И. Кулакова.

Адрес: 117997, Россия, Москва, ул. Академика Опарина, д. 4. Телефон: 8 (495) 531-44-44, 8 (903) 536-68-86. E-mail: d_ovodenco@oparina4.ru

Григорий Николаевич Хабас, к.м.н., руководитель отделения инновационной онкологии и гинекологии ФГБУ НЦАГиП им. академика В.И. Кулакова.

Адрес: 117997, Россия, Москва, ул. Академика Опарина, д. 4. Телефон: 8 (495) 531-44-44. E-mail: g_khabas@oparina4.ru

Анна Семеновна Макарова, врач гинеколог отделения инновационной онкологии и гинекологии ФГБУ НЦАГиП им. академика В.И. Кулакова.

Адрес: 117997, Россия, Москва, ул. Академика Опарина, д. 4. Телефон: 8 (495) 531-44-44. E-mail: a_makarova@oparina4.ru

Полина Леонидовна Шешко, врач гинеколог отделения инновационной онкологии и гинекологии ФГБУ НЦАГиП им. академика В.И. Кулакова.

Адрес: 117997, Россия, Москва, ул. Академика Опарина, д. 4. Телефон: 8 (495) 531-44-44. E-mail: p_sheshko@oparina4.ru

Майя Викторовна Санникова, к.м.н., научный сотрудник отделения инновационной онкологии и гинекологии ФГБУ НЦАГиП им. академика В.И. Кулакова.
Адрес: 117997, Россия, Москва, ул. Академика Опарина, д. 4. Телефон: 8 (495) 531-44-44. E-mail: m_sannikova@oparina4.ru
Мария Сергеевна Пирогова, врач онколог химиотерапевт отделения инновационной онкологии и гинекологии ФГБУ НЦАГиП им. академика В.И. Кулакова.
Адрес: 117997, Россия, Москва, ул. Академика Опарина, д. 4. Телефон: 8 (495) 531-44-44. E-mail: m_sannikova@oparina4.ru
Юлия Сергеевна Голицына, врач акушер гинеколог отделения инновационной онкологии и гинекологии ФГБУ НЦАГиП им. академика В.И. Кулакова.
Адрес: 117997, Россия, Москва, ул. Академика Опарина, д. 4
Шахин Яшарович Мамедов, врач онколог отделения инновационной онкологии и гинекологии ФГБУ НЦАГиП им. академика В.И. Кулакова.
Адрес: 117997, Россия, Москва, ул. Академика Опарина, д. 4. Телефон: 8 (495) 531-44-44
Вячеслав Юрьевич Григорьев, студент 6-го курса лечебного факультета ФГБОУ ВО Первый МГМУ им. И.М. Сеченова Минздрава России.
Адрес: 119991, Россия, Москва, ул. Трубецкая, д. 8, стр. 2. Телефон: 8 (495) 609-14-00
Лев Андреевич Ашрафян, д.м.н., профессор, академик РАН, зав. научно-исследовательским отделом раннего канцерогенеза, профилактики, диагностики и комплексного лечения онкологических заболеваний женских репродуктивных органов ФГБУ Российский научный центр рентгенодиагностики Минздрава России.
Адрес: 117485, Россия, Москва, Профсоюзная ул., д. 86

About the authors:

Dmitry Leonidovich Ovodenko, Candidate of Medical Science, Head of Department of Clinical Work, Oncologist of the Department of Innovative Oncology and Gynecology, Research Center of Obstetrics, Gynecology, and Perinatology, Ministry of Health of Russia.
117997, Russia, Moscow, Ac. Oparina str. 4. Tel.: +74955314444, +79035366886. E-mail: d_ovodenko@oparina4.ru
Grigory Nikolaevich Khabas, Ph.D., Head of the Department of Innovative Oncology and Gynecology, Research Center of Obstetrics, Gynecology, and Perinatology, Ministry of Health of Russia. 117997, Russia, Moscow, Ac. Oparina str. 4. Tel.: +74955314444. E-mail: g_khabas@oparina4.ru
Anna Semenovna Makarova, doctor gynecologist of the department of innovative oncology and gynecology, Research Center of Obstetrics, Gynecology, and Perinatology, Ministry of Health of Russia. 117997, Russia, Moscow, Ac. Oparina str. 4. Tel.: +74955314444. E-mail: a_makarova@oparina4.ru
Polina Leonidovna Sheshko, doctor gynecologist of the department of innovative oncology and gynecology, Research Center of Obstetrics, Gynecology, and Perinatology, Ministry of Health of Russia. 117997, Russia, Moscow, Ac. Oparina str. 4. Tel.: +74955314444. E-mail: p_sheshko@oparina4.ru
Maya Viktorovna Sannikova, Ph.D., research assistant of the Department of Innovative Oncology and Gynecology, Research Center of Obstetrics, Gynecology, and Perinatology, Ministry of Health of Russia. 117997, Russia, Moscow, Ac. Oparina str. 4. Tel.: +74955314444. E-mail: m_sannikova@oparina4.ru
Maria Sergeevna Pirogova, oncologist, chemotherapist, Department of Innovative Oncology and Gynecology, Research Center of Obstetrics, Gynecology, and Perinatology, Ministry of Health of Russia. 117997, Russia, Moscow, Ac. Oparina str. 4. Tel.: +74955314444. E-mail: m_sannikova@oparina4.ru
Julia Sergeevna Golitsyna, obstetrician gynecologist, Department of Innovative Oncology and Gynecology, Research Center of Obstetrics, Gynecology, and Perinatology, Ministry of Health of Russia. 117997, Russia, Moscow, Ac. Oparina str. 4
Shakhin Yasharovich Mamedov, oncologist of the Department of Innovative Oncology and Gynecology, Research Center of Obstetrics, Gynecology, and Perinatology, Ministry of Health of Russia. 117997, Russia, Moscow, Ac. Oparina str. 4. Tel.: +74955314444
Vyacheslav Y. Grigoriev, a student of the 6th year of the Faculty of Biology, I.M. Sechenov First Moscow State Medical University, Ministry of Health of Russia. 119991, Russia, Moscow, Trubetskaya str. 8, bld. 2. Tel.: +74956091400
Lev Andreevich Ashrafyan, MD, Professor, Academician of the Russian Academy of Sciences, Head of the Research Department of Early Carcinogenesis, Prevention, Diagnosis and Comprehensive Treatment of Oncological Diseases of Female Reproductive Organs, Russian Research Center for Roentgenology and Radiology, Ministry of Health of Russia. 117485, Russia, Moscow, Profsoyuznaya str. 86